

УДК 612.831+616.993.192.1:616-002.5+616.98:578.82НIV
DOI: 10.26435/UC.V0I1(30).214

Е.В. Корж¹, Н.А. Подчос², А.Ф. Завгородний², М.В. Сергиенко², О.Е. Передерий²

¹ГОО ВПО «Донецкий национальный медицинский университет имени М. Горького», Донецк

²Республиканская клиническая туберкулезная больница МЗ ДНР, Донецк

ТОКСОПЛАЗМОЗ ГОЛОВНОГО МОЗГА У БОЛЬНЫХ КО-ИНФЕКЦИЕЙ ТУБЕРКУЛЕЗ/ВИЧ

Токсоплазмоз головного мозга является одним из наиболее часто встречающихся оппортунистических заболеваний у ВИЧ-инфицированных лиц с глубокой иммуносупрессией [1]. Для диагностики и дифференциальной диагностики токсоплазмоза применяют комплекс исследований, включающий определение уровня сывороточных специфических антител класса IgG к *T. Gondii*, магнитно-резонансную томографию (МРТ) головного мозга, изучение состава спинномозговой жидкости [2]. В условиях противотуберкулезного стационара церебральный токсоплазмоз чаще всего приходится дифференцировать с туберкулезным менингитом, прогрессирующей мультифокальной лейкоэнцефалопатией, первичной лимфомой ЦНС. Нередки случаи сочетания нескольких инфекций у одного и того же пациента, развитие (обострение) токсоплазмоза головного мозга как проявление синдрома восстановления иммунной системы (СВИС) после присоединения антиретровирусной терапии (АРТ). Подобные наблюдения были отражены нами в изданных ранее публикациях [3-5], при этом для изучения и анализа особенностей клинико-лучевой картины церебрального токсоплазмоза использовали, в основном, данные литературы [2, 6, 7]. В последние годы в связи с неуклонным ростом удельного веса населения, инфицированного вирусом иммунодефицита человека (ВИЧ), в Республиканской клинической туберкулезной больнице г. Донецка накопился большой опыт диагностики и лечения токсоплазмоза головного мозга у больных ко-инфекцией туберкулез/ВИЧ. Верификация диагноза у данного контингента представляет значительные трудности в связи с частым отсутствием возможности полноценного обследования. Такие необходимые исследования биологического материала, как определение антител к *T. Gondii* методом иммуноферментного анализа, микобактериальной ДНК методом ПЦР, МРТ головного мозга проводятся в платных лабораториях, поэтому не до-

ступны для большинства наших пациентов. Не отрицая необходимости применения современных методов исследования, мы считаем, что поиск путей улучшения диагностики церебрального токсоплазмоза больных ко-инфекцией туберкулез/ВИЧ является актуальным.

Лечение церебрального токсоплазмоза длительное, залогом успеха является своевременное присоединение антиретровирусной терапии (АРТ), хорошая переносимость препаратов, высокая приверженность больного к лечению. В литературе имеются противоречивые данные относительно эффективности лечения токсоплазмоза, что связано, очевидно, с различиями по срокам диагностики, преморбидному фону, распространенности процесса, объемам лечения, назначаемого при наличии той или иной оппортунистической инфекции или их сочетаний [2, 8]. Ведение таких больных по понятным причинам, является крайне сложным, стабилизация состояния достигается путем применения большого количества этиотропных препаратов и средств патогенетической терапии, что, к сожалению, не всегда помогает добиться успеха. В этой связи более перспективным направлением представляется профилактика токсоплазмоза, равно как и других оппортунистических инфекций, у населения, инфицированного ВИЧ.

ЦЕЛЬ ИССЛЕДОВАНИЯ

Выявить особенности диагностики и лечения токсоплазмоза головного мозга у больных ко-инфекцией туберкулез/ВИЧ.

МАТЕРИАЛ И МЕТОДЫ

На базе стационарного отделения Республиканской клинической туберкулезной больницы г. Донецка были обследованы 20 больных ко-инфекцией туберкулез/ВИЧ, у которых также

был установлен диагноз токсоплазмоза головного мозга. Средний возраст пациентов составлял (38,6±2,1) лет, половину составляли мужчины (10 человек). Диагноз подтверждали путем неврологического осмотра, изучения состава спинномозговой жидкости (СМЖ), проведения лучевого обследования головы (СКТ, МРТ), определения антител класса IgG к T. Gondii, оценки динамики процесса на фоне лечения токсоплазмоза. У 12 больных диагноз церебрального токсоплазмоза был подтвержден на вскрытии. У всех пациентов клинико-рентгенологически был диагностирован активный туберкулезный процесс в легких, в том числе у 6 лиц – подтвержденный бактериологическим исследованием мокроты.

Все больные получали противотуберкулезную химиотерапию, лечение токсоплазмоза проводили бисептолом в сочетании с макролидами (кларитромицин, азитромицин) или клиндамицином [9]. При необходимости назначали противоотечную (дексаметазон, лизин, манит, фуросемид) и дезинтоксикационную терапию.

Результаты исследований обрабатывали статистически с использованием пакета MedStat (лицензионная копия № MS 000029) [10].

РЕЗУЛЬТАТЫ И ОБСУЖДЕНИЕ

Установлено, что церебральный токсоплазмоз развивался на стадии глубокого угнетения иммунитета – из 17 определений в 16 случаях показатели содержания CD4-лимфоцитов не превышали 78 кл/мкл (медиана – 34,0 кл/мкл), и у одного больного количество CD4 составляло 166 кл/мкл. Полученные нами результаты согласуются с данными литературы и еще раз свидетельствуют о необходимости тщательного мониторинга состояния иммунной системы у ВИЧ-инфицированных лиц для предотвращения раз-

вития СПИД/ассоциированных состояний. Последнее подтверждается данными обследования наших пациентов на наличие других оппортунистических инфекций (ОИ). Так, у всех лиц выявляли признаки кандидоза полости рта, у 5 – онихомикоза, у 4 – пневмоцистной пневмонии, у 3 – Herpes Zoster, по 2 случая – контактного моллюска и себорейного дерматита. Таким образом, с учетом наличия активного туберкулеза, более двух ОИ диагностировали у всех пациентов.

У подавляющего большинства больных ВИЧ-инфицирование было выявлено при появлении первых признаков расстройства здоровья, связанных как с туберкулезом, так и с другими ОИ: 8 человек состояли на учете в центрах СПИД-Да менее 1 года, и у 6 больных антитела к ВИЧ были обнаружены в нашем отделении. Срок наблюдения оставшихся пациентов составлял 2-8 лет. На догоспитальном этапе АРТ начали только 4 больных, все они на момент госпитализации противовирусное лечение прервали.

Выраженное угнетение иммунитета способствовало генерализации туберкулезной инфекции, что сопровождалось тяжелыми распространенными процессами в легких и множественными поражениями других органов. Так, у 16 пациентов из 20 диагностировали диссеминированный туберкулез легких, у такого же количества лиц поразились лимфатические узлы (внутригрудные, внутрибрюшные, периферические), экссудативный туберкулезный плеврит диагностировали у 2 лиц. У всех умерших пациентов на вскрытии обнаруживали также специфические изменения в печени, селезенке, почках. Туберкулезный менингит (менингоэнцефалит) не диагностировали ни в одном случае. Таким образом, у всех обследованных пациентов невроло-

Таблица 1.

Частота клинических проявлений церебрального токсоплазмоза у больных ко-инфекцией туберкулез/ВИЧ (n=20)

Жалобы	Количество случаев
Онемение и слабость в конечностях	9
Головная боль	7
Судороги	5
Нарушения походки	5
Головокружение	4
Сонливость	2
Эпизоды потери сознания	2
Тошнота, рвота	2
Нарушение зрения	2

гическая симптоматика при поступлении в отделения была обусловлена токсоплазменным поражением ЦНС.

При поступлении ясное сознание сохранялось у 7 человек, у остальных больных диагностировали нарушения от заторможенности до глубокого сопора, жалобы и анамнез были собраны со слов больных и/или родственников, из медицинской сопроводительной документации (табл. 1.). При анализе жалоб мы не принимали во внимание наличие интоксикационного синдрома, поскольку его симптомы могли быть обусловлены как сопутствующим туберкулезом, так и другими ОИ.

Как видно из таблицы, чаще всего пациенты жаловались на онемение и слабость в конечностях, как проявление парезов и параличей центрального генеза. Другим по частоте признаком была головная боль, связанная, очевидно, с явлениями отека головного мозга. Головокружения, нарушения походки, судороги встречались у каждого четвертого пациента. Намного реже регистрировали ухудшение зрения, сонливость, приступы потери сознания, тошноту и рвоту. Из анализа жалоб можно сделать вывод, что такие симптомы, характерные для специфического менингита, как головная боль, тошнота и рвота [11], при церебральном токсоплазмозе встречались намного реже, что, очевидно, можно учитывать при дифференциальной диагностике.

При изучении неврологического статуса установлено, что наиболее частым проявлением церебрального токсоплазмоза были симптомы раздражения черепно-мозговых нервов (табл. 2.).

Поражались преимущественно 3-я, 6-я, 7-я

и 8-я пары (асимметрия глазных щелей и носогубных складок, анизокория, нарушения конвергенции, прозопарез, нистагм, головокружение). Подобные симптомы нередко сопровождают специфический менингит, однако, по нашему мнению, имеются существенные различия в механизмах их развития: при туберкулезном поражении нервной системы основной причиной подобной симптоматики становятся специфические изменения на мягких оболочках основания мозга (базиллярный менингит) в виде прозоидных высыпаний, мелких очагов казеозного некроза, фибринозно-гнойных наложений [12]. При токсоплазмозе головного мозга можно говорить, скорее, о раздражении ядер черепно-мозговых нервов вследствие выраженного отека головного мозга, клинические проявления которого наблюдались практически у всех наших больных, а у 12 лиц были подтверждены на аутопсии.

У половины пациентов определялись менингеальные знаки (ригидность затылочных мышц, положительный симптом Кернига), что было заметно чаще, чем в работах [13], где соответствующие цифры не превышали 18,4%. Наличие ригидности мышц затылка мы объясняли возможным проявлением симптомокомплекса экстрапирамидной недостаточности, которая в виде шаткости походки, тремора, нарушения координации встречалась у каждого третьего пациента. Частота различных нарушений сознания и функции тазовых органов, дезориентации, дизартрии колебалась в пределах 20,0-40,0%, частично совпадая с данными литературы [2, 7, 13]. Указанные нарушения свидетельствовали в пользу тяжелого органического поражения

Таблица 2.

Результаты неврологического обследования больных ко-инфекцией туберкулез/ВИЧ и токсоплазмозом головного мозга (n=20)

Характеристики	Абсолютное количество случаев
Симптомы раздражения ч/мозговых нервов	16
Ригидность мышц затылка	10
Положительные симптомы натяжения	10
Парезы (параличи)	9
Заторможенность	8
Нарушения речи	6
Непроизвольное мочеиспускание	6
Дезориентация	4
Сопор	4
Кома	1

нервной системы, но не имели существенного значения в дифференциальной диагностике с туберкулезным менингоэнцефалитом.

Диагноз церебрального токсоплазмоза верифицировали прижизненно 17 больным, диагностику проводили, в основном, по данным неврологического обследования и СКТ (МРТ) головного мозга, у 4 лиц подтверждающим фактором было наличие в крови высоких титров антител класса IgG к *T. Gondii*. У 12 человек диагноз был подтвержден на аутопсии, при этом у 3 пациентов токсоплазмоз стал патологоанатомической находкой, а наличие выраженной неврологической симптоматики у данных лиц расценивалась как проявление туберкулезного менингоэнцефалита. По результатам лучевого и патологоанатомического исследований множественные двусторонние токсоплазменные абсцессы обнаруживали у 17 человек, у 3 пациентов изменения носили одиночный характер, но были крупных размеров – от 45 мм до 65 мм.

Определенное дифференциально-диагностическое значение имели результаты исследования ликвора, которое проводили 11 больным. При анализе полученных результатов обращали на себя внимание незначительные отклонения показателей от физиологической нормы. Так, у двух пациентов изменений в составе СМЖ не обнаружили, у 8 человек определялось нормальное содержание белка (медиана – 0,12 г/л), у 7 человек – нормальный уровень глюкозы (медиана – 2,5 ммоль/л), у 8 человек в пределах нормы находилось количество клеточных элементов (медиана – 2 кл/мл), во всех случаях преобладали лимфоциты. Практически у всех пациентов определялась положительная проба Панди – у 9 лиц, тогда как проба Нонне-Апельта, являющаяся маркером хронического воспалительного процесса, была отрицательной у 10 больных. Отсутствие выраженных изменений в составе ликвора и отрицательная проба Нонне-Апельта позволяют предположить, что клинические проявления церебрального токсоплазмоза обусловлены не только воспалительными изменениями в ткани мозга и мягких мозговых оболочек, но и в значительной степени – ликвородинамическими нарушениями. Таким образом, отсутствие воспалительных изменений в ликворе, особенно повышения белка и увеличения клеточных элементов, ставит под сомнение диагноз туберкулезного менингита, но не исключает наличие церебрального токсоплазмоза.

Всем больным с установленным диагнозом токсоплазмоза проводили лечение туберкулеза в интенсивной фазе и лечение токсоплазмоза на фоне патогенетической терапии. После стабилизации состояния и достижения хо-

рошей переносимости препаратов 9 пациентам присоединяли АРТ, медиана продолжительности лечения перед ее началом составляла 43 дня. У одного пациента на момент начала АРТ диагноз токсоплазмоза установлен не был, и соответствующее лечение он не получал. АРТ назначали по стандартной трехкомпонентной схеме (2 нуклеотидных/нуклеозидных и один нуклеозидный ингибитор обратной транскриптазы). После начала АРТ зафиксировали 2 случая развития СВИС, что повлекло смерть пациентов. В первом случае произошло обострение успешно пролеченных в течение 43 дней туберкулеза и токсоплазмоза, при этом на контрольной МРТ была зафиксирована положительная динамика уменьшения токсоплазменного абсцесса. Во втором случае наблюдали острое развитие неврологической симптоматики, принятое за СВИС-ассоциированный туберкулезный менингоэнцефалит, на аутопсии в обоих полушариях были обнаружены множественные токсоплазменные абсцессы. Остальные пациенты продолжили лечение туберкулеза и токсоплазмоза на фоне АРТ, что, в конечном итоге, привело к частичной регрессии клинической симптоматики и уменьшению размеров (количества) изменений в головном мозге. Пациенты были выписаны из отделения и продолжили лечение в амбулаторных условиях.

Лечение церебрального токсоплазмоза и инфекции туберкулез/ВИЧ представляет значительные трудности ввиду наличия у пациентов глубокой иммуносупрессии, что требует одновременной терапии нескольких оппортунистических заболеваний и раннего начала АРТ. Это повышает медикаментозную нагрузку на организм, приводит к развитию побочных реакций, снижает приверженность больного к лечению. Из 20 наших пациентов в различные сроки пребывания в стационаре умерло 12 человек. Медиана продолжительности лечения до наступления смерти составила 37 к/дней, у 5 больных летальный исход наступил через 5-12 дней после поступления, что свидетельствует о поздней диагностике. На аутопсии установлено, что у всех лиц имелись признаки генерализованного туберкулеза с множественным поражением внутренних органов (легкие, печень, селезенка, почки), однако смерть наступила в результате отека головного мозга с вклиниванием миндалин мозжечка в большое затылочное отверстие, то есть основным заболеванием, приведшим к смерти, был церебральный токсоплазмоз. Существенных различий по клинико-лабораторной картине и результатам лучевого обследования между умершими и выжившими пациентами не было.

Вместе с тем, правильно подобранное этио-

тропное лечение с применением средств патогенетической и дезинтоксикационной терапии позволяет добиться успеха несмотря на крайне тяжелое состояние пациента. В качестве примера приводим следующий клинический случай.

Больная К., 39 лет, поступила в отделение 15.09.2017 г. в состоянии глубокого сопора, продуктивному контакту доступна не была. Жалобы и анамнез собраны со слов дочери.

Туберкулезом ранее не болела, тубконтакт не установлен. С 2016 г. состоит на учете как ВИЧ-инфицированная, АРТ не принимает. Количество CD4 на 30.08.2017 г. – 21 кл/мкл (3,42%). Проживает с сыном 8 лет и дочерью 18 лет. Вредных привычек нет. На диспансерном учете по поводу хронических заболеваний не состоит, в сентябре 2017 г. лечилась по поводу Herpes zoster.

Заболела в середине июля 2017 г., когда появился сухой кашель, стала повышаться температура тела до 39°C по вечерам. При обращении к врачу выполнена рентгенография органов грудной клетки (ОГК), результат расценен как норма (снимок высокой жесткости). В течение 8 дней принимала ципрофлоксацин, на этом фоне температура снизилась до малой субфебрильной, кашель сохранялся. В середине августа стала отмечать снижение зрения, появились судороги в левой половине лица. За медицинской помощью не обращалась, 29.08.2017 г. сообщила дочери по телефону что чувствует себя очень плохо (резкая слабость, нарушение походки). Родственниками доставлена к поликлинику по месту жительства, где выполнена повторная рентгенография и выявлена диссеминация в легких. После консультации инфекциониста Республиканского центра СПИДа госпитализирована в РКТБ.

При поступлении общее состояние крайне тяжелое, глубокий сопор, продуктивному контакту не доступна. Больная резко истощена, кожа чистая, бледная, пальпируются единичные мелкие шейные и подмышечные лимфоузлы. Птоз с обеих сторон. Зрачки S>D, на свет не реагируют. Асимметрия носогубных складок. Определяется ригидность мышц затылка, симптом Кернига отрицательный с обеих сторон. Частота дыхания – 17 в минуту. Над легкими при перкуссии – легочный звук, при аускультации – жесткое дыхание, хрипов нет. Границы сердца не изменены, тоны приглушены, ритм правильный. АД – 100/60 mmHg, пульс – 96 в минуту, слабого наполнения. Живот вздут за счет пневматизированных петель кишечника, на пальпацию не реагирует. Печень у края реберной дуги. Селезенка не пальпируется. Мочевой пузырь за лобком. Мочеиспускание произвольное.

В отделении обследована. В крови: гемоглобин – 123,0 г/л, эритроциты – 4,1 Т/л, ц.п. – 0,90,

лейкоцитов – 3,6 Г/л, п – 2%, с – 87%, э – 0% лимф. – 7%, м – 5%, СОЭ – 39 мм\час, абсолютное число лимфоцитов 250 кл/мкл. Содержание общего белка – 66,4 г/л, мочевины – 4,3 ммоль/л, креатинина – 78,0 мкмоль/л, глюкозы – 4,1 ммоль/л, общего билирубина – 17,4 ммоль/л, активность АлТ – 0,51 Ед, АсТ – 0,36 Ед, тимоловая проба – 24,7 Ед. В моче: удельный вес 1070, реакция кислая, содержание белка – 0,11 г/л, лейкоц. – 8-12 в п/зр, эр. 1-2 в п/зр, бактерии. ЭКГ: синусовая брадикардия, ЧСС 52 уд/мин. Вертикальное положение ЭОС. Нарушение реполяризации в верхушечно-септальном отделе и передней стенке левого желудочка.

При поступлении в мокроте микроскопическим методом КУБ не обнаружены, в дальнейшем роста туберкулезных микобактерий на питательных средах не получено. На рентгенограмме легких определялось наличие тотальной мелкоочаговой диссеминации, увеличение внутригрудных лимфатических узлов.

Из-за тяжести состояния и клинических признаков отека мозга люмбальную пункцию не выполняли. Для уточнения диагноза сразу после поступления в отделение была выполнена спиральная компьютерная томография головного мозга. На томограмме слева в области таламуса определялась обширная зона гетерогенной плотности 52x61x55 мм с компрессией левого бокового желудочка, смещением срединных структур вправо и расширением желудочков мозга (рис. 1.).

С учетом позитивного ВИЧ-статуса, глубокой иммуносупрессии, анамнеза и клинической картины заболевания изменения на рентгенограмме ОГК были расценены как проявление генерализованного туберкулеза, патология в головном мозге – как токсоплазменное поражение с правосторонним гемипарезом, левосторонним прозопарезом, нарушением функции тазовых органов.

Больной начата противотуберкулезная химиотерапия 4-мя препаратами 1 ряда (изониазид, рифампицин, этамбутол, пиразинамид), лечение токсоплазмоза (бисептол, азитромицин), противоотечная и патогенетическая терапия. Проводимые мероприятия позволили добиться улучшения состояния, на 4-е сутки больная пришла в сознание, стала отвечать на простые вопросы. Лечение было продолжено, на этом фоне наблюдалось дальнейшее восстановление сознания, исчезновение менингеальных знаков, расширение двигательной активности. С учетом стойкой стабилизации состояния и хорошей переносимости препаратов по жизненным показаниям через 18 дней от начала лечения присоединена АРТ (тенофовир, эмтрицитабин, эфави-

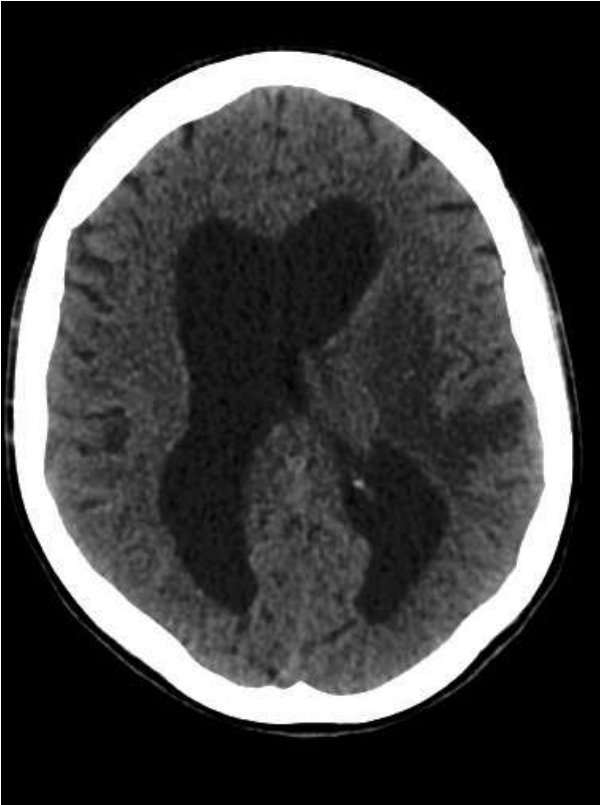


Рис. 1. Данные СКТ головного мозга больной К. при поступлении в отделение

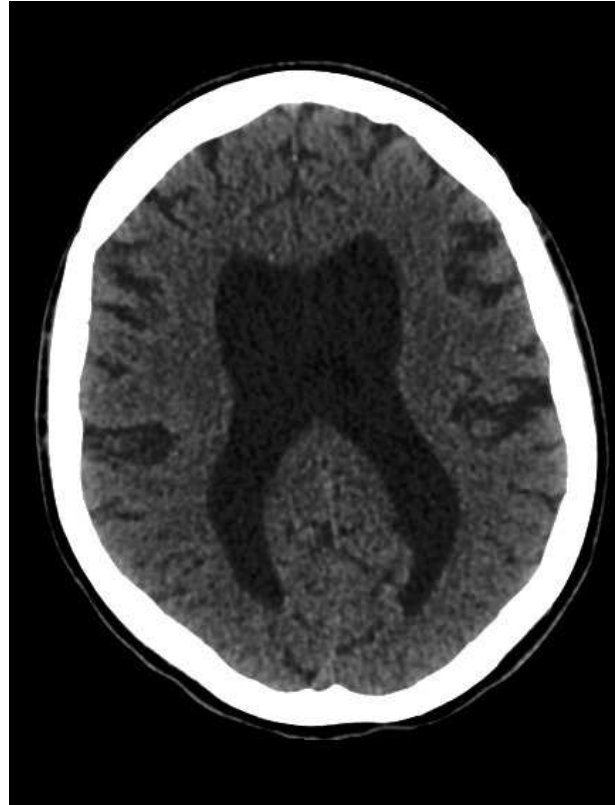

Рис. 2. Данные СКТ головного мозга больной К. после 50 дней лечения токсоплазмоза

ренз). Начало противовирусного лечения больная перенесла хорошо, симптомов развития СВИС не зафиксировано. На фоне сочетанной терапии состояние пациентки продолжало медленно улучшаться, и через 50 дней лечения токсоплазмоза была выполнена контрольная СКТ головного мозга. На контрольной томограмме определялась выраженная положительная динамика полного рассасывания зоны патологической плотности в области таламуса слева, сохранялось симметричное расширение желудочков головного мозга (рис. 2.). При объективном осмотре отмечалось значительное улучшение неврологического статуса: сознание восстановилось полностью, больная контролирует функции тазовых органов и обслуживает себя самостоятельно. Продолжали определяться явления левостороннего прозопареза, правостороннего гемипареза (легкий в ноге, умеренный в руке), поражение III пары черепно-мозговых нервов слева, умеренные когнитивные нарушения.

Лечение туберкулеза в интенсивной фазе и токсоплазмоза на фоне АРТ продолжали в течение 180 дней. На серии контрольных рентгенограмм ОГК отмечалось постепенное исчезновение интерстициальных изменений, частичное рассасывание очагов диссеминации в легких, уменьшение размеров внутригрудных лим-

фатических узлов. К концу стационарного этапа лечения произошло выраженное восстановление нарушенных функций: больная в сознании, правильно ориентирована, менингеальные знаки отрицательные, функции тазовых органов контролирует, самостоятельно передвигается в пределах отделения, выходит на улицу. Несмотря на значительное уменьшение в головном мозге размеров токсоплазменного абсцесса клинически сохранялись остаточные резидуальные явления в виде неустойчивости в позе Ромберга, правостороннего гемипареза, птоза слева, анизокории, вялой фотореакции. В дальнейшем больная была выписана из стационара с рекомендацией продлить лечение туберкулеза и токсоплазмоза в амбулаторных условиях по месту жительства, продолжать прием АРТ.

Выводы

1. Токсоплазмоз головного мозга у подавляющего большинства больных ко-инфекцией туберкулез/ВИЧ развивался при снижении содержания CD4-лимфоцитов ниже 100 кл/мкл, у 16 человек из 20 протекал на фоне диссеминированного туберкулеза легких с множественным поражением внутренних органов и развитием других оппортунистических инфекций, из кото-

рых в 100% случаев присутствовало кандидозное поражение полости рта.

2. Наиболее часто больные предъявляли жалобы на слабость в конечностях (9 человек) и головную боль (7 человек), каждого четвертого пациента беспокоили судороги и нарушения походки. У 16 пациентов наблюдались симптомы раздражения черепно-мозговых нервов, у половины – ригидность мышц затылка и положительный симптом Кернига. Указанные изменения свидетельствуют о тяжелом органическом поражении нервной системы, но не имеют особого значения для дифференциальной диагностики с туберкулезным менингитом.

3. Изменения ликвора при токсоплазмозе головного мозга у больных ко-инфекцией туберкулез/ВИЧ носили невыраженный характер: из 11 исследований нормальные показатели уровня белка выявляли в 8 случаях, глюкозы – 7 случаях, количества клеточных элементов – 8 случаях. У 10 пациентов была отрицательной проба Нонне-Апельта. У двух пациентов наблюда-

ли нормальный состав СМЖ. Такие особенности не характерны для туберкулезного менингита, что следует учитывать при уточнении причины неврологических расстройств у больных ко-инфекцией туберкулез/ВИЧ.

4. Лечение токсоплазмоза у больных ко-инфекцией туберкулез/ВИЧ является крайне сложной задачей, из 20 пациентов за период нахождения в стационаре умерло 12 человек. Залогом успеха является своевременная диагностика, активное ведение больного с применением этиологических и патогенетических средств, ранее присоединение антиретровирусной терапии. Для уменьшения количества запущенных случаев ВИЧ/СПИД-ассоциированной патологии следует более активно проводить скрининговые исследования населения на наличие антител к ВИЧ, полноценно обследовать выявленные контингенты, в том числе с применением современных методов иммунологической и лучевой диагностики, своевременно начинать АРТ до развития глубокой иммуносупрессии.

Е.В. Корж¹, Н.А. Подчос², А.Ф. Завгородний², М.В. Сергиенко², О.Е. Передерий²

¹ГОО ВПО «Донецкий национальный медицинский университет имени М. Горького», Донецк

²Республиканская клиническая туберкулезная больница МЗ ДНР, Донецк

ТОКСОПЛАЗМОЗ ГОЛОВНОГО МОЗГА У БОЛЬНЫХ КО-ИНФЕКЦИЕЙ ТУБЕРКУЛЕЗ/ВИЧ

На сегодняшний день проблема церебрального токсоплазмоза у больных ко-инфекцией туберкулез/ВИЧ остается малоизученной.

Цель исследования. Выявить особенности диагностики и лечения токсоплазмоза головного мозга у больных ко-инфекцией туберкулез/ВИЧ.

Материал и методы. Обследованы 20 больных ко-инфекцией туберкулез/ВИЧ с церебральным токсоплазмозом. У всех пациентов диагностирован активный туберкулез, они получали противотуберкулезную химиотерапию. Лечение токсоплазмоза проводили бисептолом в сочетании с макролидами (кларитромицин, азитромицин) или клиндамицином.

Результаты и обсуждение. Из 17 иммунологически обследованных больных у 16 содержание CD4 не превышало 78 кл/мкл (медиана 34,0 кл/мкл), у 16 из 20 пациентов диагностировали диссеминированный туберкулез легких и лимфатических узлов. Пациенты жаловались на слабость в конечностях, (9 человек), головную боль (7 человек), судороги и нарушения походки (по 5 человек). При неврологическом осмотре у 16 выявляли симптомы раздражения черепно-мозговых нервов, у половины – ригидность затылочных мышц и положительный симптом Кернига. Из 11 исследований ликвора нормальные показатели уровня белка выявляли в 8 случаях, глюкозы – 7 случаях, количества клеточных элементов – 8 случаях. У 10 пациентов была отрицательной проба Нонне-Апельта. Нормальный состав наблюдали у двух пациентов. Двусторонние токсоплазменные абсцессы находили у 17 больных, у остальных изменения были одиночными, крупных размеров (45-65 мм). Диагноз церебрального токсоплазмоза прижизненно верифициро-

ван у 17 больных, у остальных стал патологоанатомической находкой. В стационаре умерло 12 из 20 больных, на аутопсии обнаруживали генерализованный туберкулез, признаков туберкулезного менингоэнцефалита не было. Антиретровирусную терапию присоединяли 9 больным, медиана продолжительности лечения перед этим составляла 43 дня. Зафиксировано два случая развития синдрома восстановления иммунной системы, повлекших смерть пациентов, остальные больные продолжили лечение, что привело к частичной регрессии клинической симптоматики и изменений в головном мозге. Приведен случай успешного лечения диссеминированного туберкулеза и токсоплазмоза головного мозга.

Выводы. Церебральный токсоплазмоз у большинства больных ко-инфекцией туберкулез/ВИЧ развивался при содержании CD4 ниже 100 кл/мкл и протекал на фоне диссеминированного туберкулеза легких с поражением лимфоузлов. Больные предъявляли жалобы на слабость в конечностях и головную боль (9 и 7 человек), каждого четвертого беспокоили судороги и шаткость походки. У 16 определяли симптомы раздражения черепно-мозговых нервов, у половины – менингеальные знаки. В ликворе большинства пациентов выявляли нормальное содержание белка, глюкозы, клеточных элементов. Лечение токсоплазмоза и ко-инфекции туберкулез/ВИЧ является сложной задачей, залогом успеха является своевременная диагностика и присоединение антиретровирусной терапии.

Ключевые слова: ко-инфекция туберкулез/ВИЧ, церебральный токсоплазмоз

E.V. Korzh¹, N.A. Podchos², A.F. Zavgorodnyi², M.V. Sergienko², O.E. Perederiy²

¹SEI HPE «M. Gorky Donetsk National Medical University», Donetsk

²Republican Clinical Tuberculosis Hospital, Donetsk

CEREBRAL TOXOPLASMOSIS IN TUBERCULOSIS/HIV CO-INFECTED PATIENTS

The problem of cerebral toxoplasmosis in tuberculosis/HIV co-infected patients remains poorly understood.

Purpose of the study. To reveal of diagnostics and treatment features in tuberculosis/HIV co-infected patients with cerebral toxoplasmosis.

Material and methods. Twenty tuberculosis/HIV co-infected patients with cerebral toxoplasmosis were examined. All patients were diagnosed with active tuberculosis, they received anti-tuberculosis chemotherapy. Treatment of toxoplasmosis was performed with biseptol in combination with macrolides (clarithromycin, azithromycin) or clindamycin.

Results and discussion. Most patients had CD4 content less than 78 cells/mm³ (median 34.0 cells/mm³). Disseminated pulmonary tuberculosis with damage of lymph nodes was diagnosed in 16 persons. Patients complained of extremities weakness (9 persons), headache (7 persons), convulsions and gait disorders (5 persons). At a neurologic examination 16 had symptoms of cranial nerves irritation, 10 persons – rigidity of the occipital muscles and a positive Kernig symptom. From 11 studies of the cerebrospinal fluid normal protein content were determined in 8 persons, glucose – in 7, cellular elements – in 8 persons, 10 patients had negative Nonne-Apelta test. The normal composition was observed in 2 patients. Two-sided toxoplasmic abscesses were found in 17 patients, the others were single, in size 45-65 mm. Diagno-

sis of cerebral toxoplasmosis was verified in vivo in 17 patients, the rest was an autopsy finding. 12 of 20 patients died in hospital, generalized tuberculosis was found on an autopsy, there were no signs of tuberculous meningoencephalitis. 9 patients were on antiretroviral therapy, the median of treatment before this was 43 days. Two cases of immune reconstitution inflammatory syndrome, leading to the death of patients, were recorded, the remaining patients continued treatment, which led to a partial regression of symptoms and changes in the brain. The case of successful treatment of disseminated tuberculosis and cerebral toxoplasmosis is presented.

Conclusions. Most of tuberculosis/HIV co-infected patients developed the cerebral toxoplasmosis having CD4 content less 78 cells/mm³, the pulmonary tuberculosis with damage of lymph nodes was diagnosed. Patients complained of extremities weakness and headache (9 and 7 persons), every fourth was disturbed by convulsions and unsteady gait. In 16 the symptoms of cranial nerves irritation were determined, in 10 – meningeal signs. The normal content of protein, glucose, and cellular elements was detected in the majority of patients. Treatment of toxoplasmosis and tuberculosis/HIV co-infection is a complex task, the key to success is timely diagnosis and antiretroviral therapy.

Key words: tuberculosis/HIV co-infection, cerebral toxoplasmosis

ЛИТЕРАТУРА

1. Ермак Н.Т., Перегудова Б.А., Шахгильдян И.В., Гончаров Б.Д. Церебральный токсоплазмоз в структуре вторичных поражений ЦНС у больных ВИЧ-инфекцией в Российской Федерации. Клинико-диагностические особенности. Медицинская паразитология и паразитарные болезни. 2013. 1: 7-12.
2. Хрянин А.А., Решетников В.О., Кувшинова Н.И. Токсоплазмоз: этиология, диагностика и лечение. Антибиотики и химиотерапия. 2015; 60: 5-6.
3. Корж Е.В., Сергиенко В.М.. Клиническая картина токсоплазмоза головного мозга у больных ко-инфекцией туберкулез/ВИЧ. Университетская клиника. 2016; 12 (4): 46-48.
4. Корж В.Е. Дифференциальная диагностика токсоплазмоза головного мозга и туберкулезного менингоэнцефалита. Университетская клиника. 2016; 12 (3): 15-18.
5. Корж В.Е. Е.В., Подчос А.Н., Дзеджежа В.Т. Поражение нервной системы, ассоциированное с синдромом восстановления иммунной системы (клиническое наблюдение). Университетская клиника. 2016. – 24(3): 101-104.
6. Перегудова Б.А., Ермак Н.Т. Локализация очагов токсоплазмоза и его сочетание с другими вторичными поражениями у больных ВИЧ-инфекцией. Материалы V Ежегодного Всероссийского конгресса по инфекционным болезням. 25-27 марта 2013. Москва. Инфекционные болезни. 2013; 11 (Приложение 1): 310.
7. Михайлова Р.Н., Калинина Н.Т., Тучков Ю.Д., Лосин И.Е., Абакумов Г.Г.. Токсоплазмоз головного мозга у больных ВИЧ-инфекцией в городе Оренбурге. Вестник Оренбургского государственного университета. 2015. 1:138-144.
8. Бельтикова А.А., Кашуба Э.А., Крючков М.Я., Моро-

REFERENCES

1. Ermak N.T., Peregodova B.A., Shakhgil'dyan I.V., Goncharov B.D. Tserebral'nyi toksoplazmoz v strukture vtorychnykh porazhenii TsNS u bol'nykh VICH-infektsiei v Rossiiskoi Federatsii. Kliniko-diagnosticheskie osobennosti [Cerebral toxoplasmosis in structure of secondary defeats of CNS in patients with HIV infection in the Russian Federation. Clinical and diagnostic peculiarities]. Meditsinskaya parazitologiya i parazitarnye bolezni. 2013. 1: 7-12 (in Russian).
2. Khryanin A.A., Reshetnikov V.O., Kuvshinova N.I. Tokso-plazmoz: etiologiya, diagnostika i lechenie [Toxoplasmosis: etiology, diagnostics and treatment]. Antibiotiki i khimioterapiya. 2015; 60: 5-6 (in Russian).
3. Korzh E.V., Sergienko M.V. Klinicheskaya kartina toksoplazmoza golovnogo mozga u bol'nykh ko-infektsiei tuberkulez/VICH [A clinical picture of cerebral toxoplasmosis in patients coinfecting tuberculosis/HIV A clinical picture of cerebral toxoplasmosis in patients coinfecting tuberculosis/HIV]. Universitetskaya klinika. 2016; 12 (4): 46-48 (in Russian).
4. Korzh V.E. Differentsial'naya diagnostika toksoplazmoza golovnogo mozga i tuberkuleznogo meningoentsefalita [Differential diagnosis of cerebral toxoplasmosis and tuberculous meningoencephalitis]. Universitetskaya klinika. 2016; 12 (3): 15-18 (in Russian).
5. Korzh E.V., Podchos A.N., Dzhezheja V.T.. Porazhenie nervnoi sistemy, assotsiirovannoe s sindromom vostanovleniya immunnoi sistemy (klinicheskoe nablyudeniye). [The damage of nervous system associated with immune reconstitution inflammatory syndrome (clinical observation)] Universitetskaya klinika. 2016. – 24(3): 101-104 (in Russian).
6. Peregodova B.A., Ermak N.T. Lokalizatsiya ochagov tok-

- зов Н.А., Юшкова И.Ю., Антонюк Н.В., Антонова М.В., Гвоздева Д.Д., Кугатова А.А., Смертина Токсоплазмоз А.Т. головного мозга у ВИЧ-положительных пациентов, тактика терапии и исходы. Природно-очаговые и другие актуальные инфекции Сибири и Дальнего Востока: материалы Всероссийской научно-практической конференции с международным участием. 16-17 сентября 2015. Иркутск. Журнал инфектологии. 2015; 7 (3):18-19.
9. Унифицированный клинический протокол медицинской помощи «Туберкулез». – Утвержден МЗ ДНР от 13.10.2016 № 1191. – Донецк; 2016. 86.
 10. Лях Е.Ю., Гурьянов Г.В., Хоменко Н.В., О.А. Панченко. Основы компьютерной биostatистики. Анализ информации в биологии, медицине и фармации статистическим пакетом MedStat. Донецк, 2006. 214.
 11. Корж В.О., Тлустова В.Т. Особливості клінічної картини туберкульозного менингоенцефаліту у ВІЛ-інфікованих. Туберкульоз. Легеневі хвороби. ВІЛ-інфекція. 2013; (3): 55-60.
 12. Корж В.О., Тлустова В.Т., Дзеджеїа Т.В., Садовник Є.Є. Особливості морфологічної картини туберкульозного менингоенцефаліту у ВІЛ-інфікованих. Туберкульоз. Легеневі хвороби. ВІЛ-інфекція. 2014; (1): 13-17.
 13. Перегудова А.Б. Токсоплазмоз у больных ВИЧ-инфекцией. Особенности клиники и диагностики: автореф. дис. ... канд.мед.наук. Москва; 2013. 23.
 - soplazmoza i ego sochetanie s drugimi vtorichnymi porazheniyami u bol'nykh VICH-infektsiei [Localization of the toxoplasmosis foci and its combination with other secondary affections in HIV-infected patients]. Materialy V Ezhegodnogo Vserossiiskogo kongressa po infektsionnym boleznyam. 25-27 marta 2013. Moskva. Infektsionnye bolezni. 2013; 11 (Prilozhenie 1): 310 (in Russian).
 7. Mikhailova R.N., Kalinina N.T., Tuchkov D.Yu., Losin I.E., Abakumov G.G.. Toksoplazmoz golovnogo mozga u bol'nykh VICH-infektsiei v gorode Orenburge [Cerebral toxoplasmosis in HIV-infected patients in Orenburg-city]. Vestnik Orenburgskogo gosudarstvennogo universiteta. 2015. 1:138-144 (in Russian).
 8. Bel'tikova A.A., Kashuba E.A., Kryuchkov M.Ya., Morozov N.A., Yushkova I.Yu., Antonyuk N.V., Antonova M.V., Gvozdeva D.D., Kugatova A.A., Smertina A.T. Toksoplazmoz golovnogo mozga u VICH-pozitivnykh patsientov, taktika terapii i iskhody [Cerebral toxoplasmosis in HIV-positive patients, tactics of therapy and outcomes]. Prirodno-ochagovye i drugie aktual'nye infektsii Sibiri i Dal'nego Vostoka: materialy Vserossiiskoi nauchno-prakticheskoi konferentsii s mezhdunarodnym uchastiem. 16-17 sentyabrya 2015. Irkutsk. Zhurnal infektologii. 2015; 7 (3):18-19 (in Russian).
 9. Unifitsirovannyi klinicheskii protokol meditsinskoi pomoshchi «Tuberkulez» [The unified clinical protocol of medical care “Tuberculosis”]. – Uverzhden MZ DNR ot 13.10.2016 № 1191. – Donetsk; 2016. 86 (in Russian).
 10. Lyakh Yu.E., Gur'yanov G.V., Khomenko N.V., Panchenko O.A. Osnovy komp'yuternoї biostatistiki. Analiz informatsii v biologii, meditsine i farmatsii statisticheskim paketom MedStat [Fundamentals of computer biostatistics. The analysis of information in biology, medicine and pharmacy with statistical MedStat package]. Donetsk, 2006. 214 (in Russian).
 11. Korzh O.V., Tlustova V.T.. Osoblivosti klinichnoi kartini tuberkul'oznogo meningoentsefalitu u VIL-infikovanih [Clinical features of tuberculous meningoencephalitis in HIV-infected patients]. Tuberkul'oz. Legenevi khvorobi. VIL-infektsiya. 2013; 3: 55-60 (in Ukrainian).
 12. Korzh V.O., Tlustova V.T., Dzhezheia V.T., Sadovnik E.E. Osoblivosti morfologichnoi kartini tuberkul'oznogo meningoentsefalitu u VIL-infikovanih [Morphological features of tuberculous meningoencephalitis in HIV-infected patients]. Tuberkul'oz. Legenevi khvorobi. VIL-infektsiya. 2014; 1: 13-17 (in Ukrainian).
 13. Peregudova B.A.. Toksoplazmoz u bol'nykh VICH-infektsiei. Osobennosti kliniki i diagnostiki [Toxoplasmosis in patients with HIV infection. Clinic and diagnostics features]: avtoref. Dis. ... kand.med.nauk. Moskva; 2013. 23 (in Russian).